# *Deux cas de Tuberculose cérébrale des Singes du Parc zoologique*

Par Ach. Urbain, W. Riese et J. Nouvel.

La tuberculose est une maladie commune chez les singes en captivité. L'un de nous vient d'en relater un très grand nombre de cas sévissant sur les espèces les plus diverses [1], qu'il a constaté à la Ménagerie du Jardin des Plantes et surtout au Parc Zoologique sur des Cynocéphales : Hamadryas (*Papio hamadryas* (L.) Papions (*Papio papio* Desm.) et des Macaques (*Macaca rhesus* Aud.). Dans cette note nous ne voulons décrire que deux cas de tuberculose cérébrale enregistrés sur un Mangabey enfumé (*Cercocebus aethiops*, Schreber) et sur un cynocéphale (*Papio papio* Desm.).

## I. — Mangabey enfumé (*Cercocebus aethiops*, Schreber).

Cet animal a vécu pendant plus de deux ans au contact d'un lot d'Hamadryas (*Papio hamadryas* (L.) où sévissait la tuberculose.

A l'autopsie, l'état général apparaît assez bon, et aucune lésion extérieure n'est observée, les ganglions palpables ne paraissent pas modifiés.

A l'ouverture de la cavité pleurale, on note une abondante pleurésie séro-fibrineuse avec des adhérences, multiples à gauche, plus rares à droite, et une péricardite exsudative.

L'examen de la cavité péritonéale révèle une grosse hypertrophie du foie, qui cependant ne porte aucun abcès caséeux ; la rate, par contre, est envahie de multiples nodules caséeux allant de la grosseur d'un grain de blé à celle d'une fève. En deux points, ces nodules devenus confluents forment de gros abcès du volume dépassant celui d'une noix. Les ganglions mésentériques sont également abcédés. Les ganglions de la chaine dorso-lombaire sont, pour la plupart, atteints. Les reins portent des lésions analogues à celles de la rate. Les organes sexuels (mâle) sont macroscopiquement indemnes.

Des lésions de tuberculose siègent sur deux côtes, à gauche ; le reste du système osseux est en apparence sain.

1. A. Urbain, *Ann. Inst. Pasteur*, déc. 1938.,

A l'ouverture de la boîte crânienne, le cerveau paraît normal ; ce n'est qu'après l'enlèvement de la pie-mère que l'on voit à la partie antérieure du lobe occipital gauche un nodule jaunâtre de la taille d'un pois. Ce nodule occupe l'extrémité médiane du sulcus lunatus, juste à l'endroit de l'union de ce dernier avec l'interpariétal et l'incisure pariéto-occipitale. Si on écarte les deux bords de l'incisure pariéto-occipitale, on a l'impression que l'anomalie s'arrête

Fig. 1.
*(Cercocebus aethiops)*. Schreber). Coupe sagittale passant par le tubercule, apparemment limité à la substance grise. Au milieu du nodule un foyer caséeux.

à l'incisure. Le tissu environnant est, lui aussi, jaunâtre et endurci. Sur une coupe sagitale (fig. 1), on voit que le nodule s'étend dans la profondeur du tissu ; il est pourtant bien délimité. Sa surface est à peu près quadrangulaire, la longueur du côté de ce carré est de 1 cm. environ. Dans son centre, on remarque une tache foncée. La substance grise de l'écorce qui environne la lésion est en partie aplatie.

Histologiquement [1], on distingue plusieurs tubercules groupés

1. Inclusion dans la paraffine, coupe de 10μ, colorations diverses : Hématoxyline-éosine, van Gieson, Nissl.

autour de la fissure occipito-pariétale et développés surtout sur le lobe occipital, quoique le bord antérieur de la fissure soit également atteint par la lésion, contrairement à ce que l'on croyait voir macroscopiquement.

Le tissu cérébral est entièrement détruit au niveau de la lésion ; au centre des tubercules, on constate une masse amorphe et caséeuse, ainsi que des débris de mésenchyme et de fibres névrogliques. Ce centre est entouré d'une couche cellulaire constituée par tous les éléments du tissu cérébral, et riche en lymphocytes ; on y distingue à différents endroits des cellules géantes, pourvues de nombreux noyaux.

Ces cellules géantes séparent la zone d'infiltration lymphocytaire du centre caséeux, en formant une sorte de palissade discontinue. Au voisinage immédiat du foyer, on trouve des infiltrations périvasculaires caractérisés par de petites cellules réparties dans un tissu oedèmateux et lâche. Les éléments ganglionnaires sont gonflés et soumis à la neuronophagie ; dans certaines grandes cellules, le noyau est déplacé vers le bord de la cellule, et le corps protoplasmique est devenu homogène.

On peut aussi constater des modifications productives témoignant d'une réaction active de l'organisme.

Si les cellules nerveuses n'ont pas varié, on observe par contre :

1° une augmentation de la névroglie, témoignant d'une réaction des éléments ectodermiques ;

2° la formation et le développement de tissu conjonctif, ainsi que des néoformations vasculaires, test de la réaction des éléments mésodermiques.

Des bacilles acido-résistants ont été décelés au niveau de la lésion après coloration de coupes par la méthode de Ziehl.

L'examen de la souche isolée des lésions de la rate a présenté les réactions communes aux souches d'origine bovine [1].

## II. — Cynocéphale (*Papio papio* Desm.).

Les lésions relevées à l'autopsie de cet animal, provenant d'un lot très infecté, quoique d'importation récente, sont celles de tuberculose généralisée que l'on trouve habituellement dans cette espèce, avec prédominance des lésions de la rate ; cependant, aucune lésion n'a été observée sur l'appareil génito-urinaire.

A l'ouverture de la boîte cranienne, l'aspect des membranes d'enveloppe est normal.

1. Cette détermination a été faite par le Professeur Nègre, de l'Institut Pasteur, que nous remercions ici.

Après enlèvement de la pie-mère, on observe :

1° *Sur l'hémisphère droit :* Le lobe frontal, dans le triangle formé par le sillon rostral et l'arcuatus présente deux petits nodules blancs, saillants, l'un au-dessus de l'autre.

Sur une coupe frontale passant au niveau de la limite du premier et du deuxième tiers du triangle décrit, un nodule de 2 mm. de diamètre occupe la vallée du sillon arcuatus.

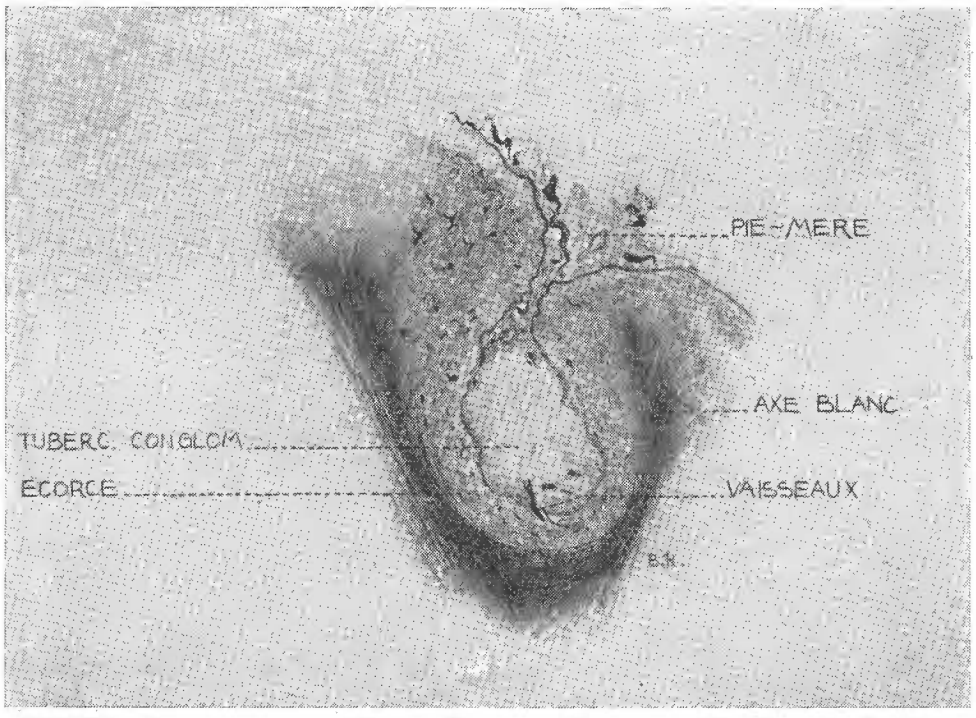


Fig. 2.
*Papio papio* Desmaret.
Méthode de Spielmeyer.
Tubercule conglomeré au fond d'un sillon. — Refoulement des circonvolutions adjacentes. — L'écorce légèrement amincie. — L'axe blanc respecté.

2° *Sur l'hémisphère gauche :* A l'extrémité antérieure du sillon callosomarginal, on remarque une lésion qui se présente sous la forme d'une ligne blanche parallèle au sillon rostral interne et située au-dessus de celui-ci. Elle part du sillon callosomarginal sous un angle de 90° pour se diriger de haut en bas et d'avant en arrière. Cette lésion s'étend sur une longueur d'environ 1 cm.

Sur une coupe sagittale (fig. 2) faite dans un plan situé 1/2 cm. à gauche de la surface médiane de l'hémisphère et paralléle à celle-ci, on constate que la lésion à la forme d'un petit nodule situé dans la profondeur d'un sillon accessoire partant du sillon callosomarginal, et se dirigeant vers le bas. Le nodule semble limité à la substance grise et respecter la substance blanche, mais, au niveau d'une

coupe parallèle à la précédente et faite 1/2 cm. à l'extérieur de celle-ci, la substance blanche présente des lésions entre l'écorce du lobe frontal et le noyau caudé. Cette lésion, de 3 à 4 mm. de long sur 2 mm. de large à l'aspect d'une zone irrégulièrement perforée.

L'*examen microscopique*[1] conduit aux constatations suivantes :

Le tubercule est situé entre deux circonvolutions. Il est enfoui dans la profondeur d'un sillon et n'atteint pas la surface du cerveau ; il est cependant en rapport immédiat avec la pie-mère, qui pénètre dans le sillon, sans engainer toutefois le tubercule. L'écorce des circonvolutions avoisinant le tubercule est refoulée et amincie. Cet amincissement est très accentué au fond du sillon, où il ne reste qu'une bande assez mince d'écorce séparant la tumeur de l'axe blanc des circonvolutions. Dans cette bande, les fibres myélinisées sont toujours visibles. Aucune perte de myéline ne peut être constatée.

La tumeur tuberculeuse est nettement délimitée et le tissu qui la compose ne se fond nulle part avec le tissu cortical environnant, dont il est séparé par une coque de tissu d'infiltration. Cette coque est très riche en vaisseaux néoformés, entourés d'une gaine d'infiltration. Au voisinage du foyer, les vaisseaux possèdent également des gaines lymphocytaires. Le centre du tubercule est ramolli et caséeux.

L'examen microscopique ne décèle ni cellules géantes, ni formes bacillaires. L'architectonie du tissu cortial refoulé par la tumeur est respectée, mais la structure des éléments ganglionnaires est modifiée. Les cellules et leurs prolongements sont rétrécis, la substance chromatophile du protoplasme est dissoute ; on peut voir tous les degrés de chromatolyse, jusqu'à la disparition complète des grains de Nissl. La pie-mère adjacente au foyer tuberculeux accuse des modifications destructrices et productrices.

*Discussion.* — Dans les deux cas, il s'agit de tubercules conglomérés typiques du cerveau. Leur structure, les phénomènes régressifs et productifs qui les accompagnent sont bien connus de la neuropathologie humaine.

Il n'est pas besoin d'en retracer les détails. Notons cependant que dans ces deux cas la localisation des tubercules n'est pas, la plus fréquente, dans l'espèce humaine : alors que chez l'homme les parties dorsales des hémisphères ne sont lésées qu'exceptionnellement, dans nos deux observations les tumeurs se sont développées dans ces parties, l'une occupant la région occipitale, l'autre la région frontale.

1. Inclusion dans du celloïdine, Coloration d'après Nissl, Spielmeyer, Hematoxyline-éosine, van Gieson.

Aucune statistique n'existe encore sur la fréquence de la tuberculose cérébrale des primates, qu'il s'agisse de la tuberculose cérébrale en général, ou de la forme conglomérée. Toutefois, R.-A. Pfeifer [1] fait remarquer que la tuberculose conglomérée du cerveau, qui est une maladie très rare chez les animaux, en comparaison de la fréquence des tumeurs cérébrales et de la tuberculose, semble être plus souvent observée chez les singes que chez l'homme. Nos observations sont trop peu nombreuses pour émettre un avis à ce sujet, mais elles semblent déjà confirmer l'opinion de R.-A. Pfeifer. En effet, nous avons examiné jusqu'à ce jour dix-sept cerveaux de singes atteints de tuberculose dont :

3 Macaques Rhésus (*Macaca rhesus*, Aud.).
1 Macaque de Buffon (*Macaca irus* [F. Cuv.]).
1 Mangabey enfumé (*Cercocebus aethiops*, Schreber).
12 Babouins (*Papio papio* Desm.).

Parmi ces dix-sept individus, atteints presque tous de tuberculose généralisée, nous n'avons enregistré que ces deux cas de tuberculose conglomérée du cerveau, chez le Babouin et le Mangabey enfumé, dont nous venons de décrire les lésions.

R.-A. Pfeifer a constaté la présence d'un tubercule conglomeré dans le cerveau d'un cynocéphale hamadryas (*Papio hamadryas* [L.]) et un tubercule miliaire dans le cerveau d'un macaque commun (*Macaca sinica* [L.]). Il décrit aussi chez un macaque Rhésus le tableau d'un *marasmus tuberculosis cerebri*, mais sans précisions statistiques.

Le cerveau du cynocéphale examiné par R.-A. Pfeifer appartient à un individu jeune. Le cynocéphale examiné par nous est un animal âgé de cinq à six ans, d'un poids somatique de 8795 et d'un poids encéphalique de 184,5 g. Le mangabey enfumé a atteint un âge de 8-10 ans, il pèse 6855 et son poids encéphalique est de 132 g. Comme les babouins vivent de 10 à 15 ans, les mangabeys de 10 à 14 ans, le babouin examiné par nous peut-être considéré comme un individu jeune et le mangabey comme un adulte.

Notons enfin qu'il s'agit, dans les deux cas, d'individus mâles.

En nous basant sur ces deux seules observations, il ne nous est pas permis de tirer une conclusion de l'influence de l'âge et du sexe sur l'origine des manifestations cérébrales de la tuberculose des primates. La localisation de ces lésions nécessite aussi des recherches complémentaires, notons cependant que R.-A. Pfeifer a constaté chez le Macaque commun (*Macaca sinica* [L.]) un tuber-

1. Kreislauf und Hirntuberkulose, Verlag v. Theodor Steinkopf, Dresden u. Leipzig, 1935.

cule miliaire situé exactement au même endroit que la lésion observée par nous chez le babouin (*sulcus calloso-marginalis*).

Les rapports éventuels entre la gravité et l'évolution de l'infection tuberculeuse généralisée d'une part et l'apparition de foyers cérébraux d'autre part sont aussi à rechercher.

D'autres facteurs seraient aussi à déterminer, par exemple la proportion des différentes espèces atteintes de tuberculose cérébrale, c'est-à-dire le degré de réceptivité de leur cerveau aux bacilles tuberculeux et à leurs toxines, ainsi que les conditions d'apparition des processus histopathologiques dans cet organe, ceci pouvant être rapproché de l'organisation cérébrale générale des espèces considérées, de leur position éthologique et de leur place dans la classification zoologique.

*Laboratoire d'Ethologie des Animaux Sauvages du Muséum.*